

Video otoscop gyakorlati alkalmazása

Manapság a kisállatpraxisban egyre nagyobb az igény arra, hogy egy-egy betegséget, illetve annak lényegét megértsük az állat tulajdonosával, így elősegítve a nem ritkán bonyolult és hosszantartó kezelések sikerét, hiszen ez az állattartó együttműködése nélkül sokszor nem valósítható meg. Nincs ez másképp a fülbetegségeknél sem, melyeknél segítségünkre lehet a video otoscopos vizsgálat.

Fülbetegségeknél mindig törekedni kell a megfelelő oki diagnózis felállítására, ehhez elengedhetetlen a fül egészének alapos, részletekbe menő vizsgálata.

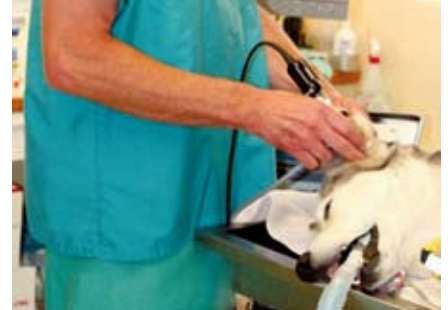Ez manapság az egyre könnyebben elérhető video otoscop használatával megtehető, a hallójárat bejáratától egészen a középfül üregéig.

ELŐNYÖK:

- biztosítja a vizsgálat alaposágát és látványát (vertikális + horizontális hallójárat, dobhártya, dobüreg),
- növeli a diagnózis felállításának precizitását (pl. ha rekurrens / terápia rezisztens otitis externa esetén gyanú van otitis mediára),
- lehetővé teszi a kezelés hatékonyságának nyomon követését.

Segítségével több elváltozás diagnosztizálható, több beavatkozás elvégezhető. További előnye a „hagyományos” kézi otoscoppal szemben, hogy jobb megvilágítást biztosít, magasabb szintű nagyítás érhető el, így akár kisebb műtéti beavatkozások is végrehajthatók a segítségével. Sőt a mellékelt számítógépes szoftver segítségével a vizsgálati lelet lefényképezhető, tárolható, akár ki is nyomtatható, későbbiekben a korábbi leletekkel összehasonlítható.

A felépítés bonyolultsága, az elérhető funkciók (pl. többszörös nagyítás, több munkacsatorna stb.), valamint a gyártó alapján számos típusa elérhető a video-otoscopoknak, ezek ára száz- ezres nagyságrendtől több millió forintig is terjedhet.



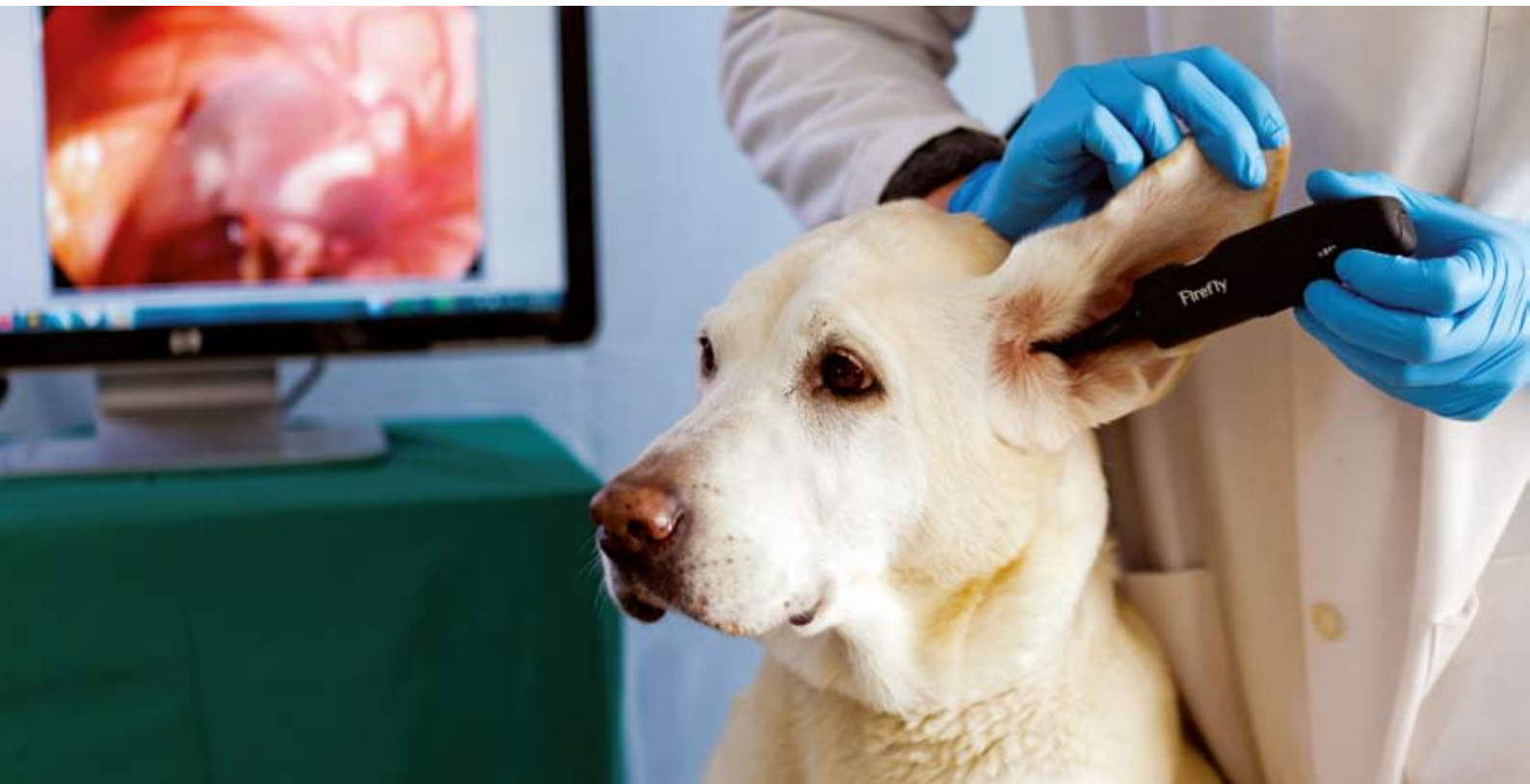ALKALMAZÁS:

A következőkben említett néhány művelet elvégzése elengedhetetlen az adott fülbetegség sikeres kezeléséhez:

- a hallójárat vizsgálata (toklász, atka, daganat, nasopharyngeális polip, dobhártya),
- külső hallójárat tisztítása,
- myringotomia (otitis media),
- a középfül üregének mosása (otitis media).

OTITIS MEDIA:

A video-otoscop nagy hasznunkra lehet az otitis media (OM) (1. táblázat) megállapításához, mert az OM egy fülgyulladásos betegnél igencsak megke- serítheti a kezelő állatorvos dolgát.



Az OM vizsgálata közben az 1. táblázat alapján tehát külön figyelmet érdemel a dobhártya állapota. A dobhártya lehet intakt-normál, intakt-abnormál és repedt. Ha a dobhártya intakt-normál, akkor otitis media nem valószínű (1. kép). Ha a dobhártya intakt-abnormál (opálosság, vagy kifelé öblösödés), akkor mindenképpen gondolni kell otitis mediára. Otitis externához társuló repedt dobhártyánál pedig szinte elkerülhetetlen az egyidejű otitis media (2. kép).

1.táblázat: Otitis media jellemzői

Ritkán diagnosztizált, de ennél sokkal gyakoribb betegség!

Diagnózisának alapja a dobhártya alapos vizsgálata.

Általában otitis externához társul, annak továbbterjedése miatt (ritkábban a tuba auditíván ascendálva, vagy hematogén úton létrejövő fertőzés eredménye).

A középfülben legtöbbször bakteriális gyulladás van.

Neurológiai tünetek nem gyakoriak (ha mégis, akkor n.facialis paralysis, egyidejű otitis interna miatti vestibuláris betegség, vagy Horner-szindróma jelentkezhet).

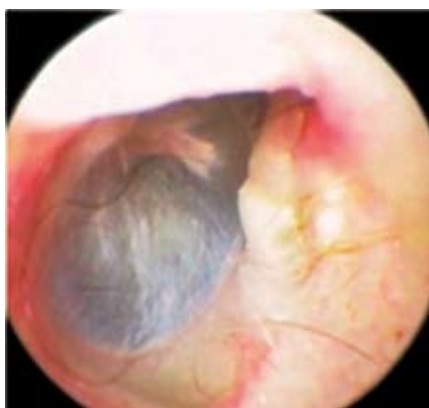
Sebészi ellátás is indokolt, ha az eset gyógyszeres kezelésre ellenálló.

Ha az OM-át megállapítottuk, akkor helyi lavage és topikális kezelés (nem ototoxikus szerrel – pl. tris-EDTA+klórhexidin-OTODINE oldat A.U.V. + általában valamilyen fluoroquinolon antibiotikum) mellett mindenképpen alkalmazzunk szisztémás antibiotikus és gyulladáscsökkentő (szteroid) kezelést is! Fontos, hogy az antibakteriális kezelés a középfülből vett mintanyesztéses vizsgálata alapján történjen, mert nagyon gyakran a dobhártya mögötti „védett” helyen multirezisztens baktériumtörzsek szelektálódnak ki. Ráadásul, ha az OM mellett a dob-

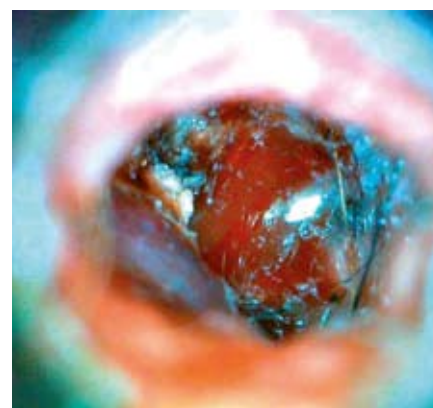hártya intakt-abnormál, akkor a hatékony lavage-hoz a kezelés előtt myringotomiát, azaz a dobhártya művi úton való perforációját is el kell végezni.(a myringotomia részletes ismertetése meghaladja a jelenlegi cikk kereteit)

Összefoglalva: a video-otoscop használata hozzájárulhat a lelkiismeretes, pontos betegvizsgálathoz, a kultúrált, modern rendelői gyakorlathoz és nem utolsósorban a kutya- és macskatulajdonosok elégedettségéhez.

Dr. Gyuricza Ákos,
Budapesti Állatkórház Kft.



1. kép: intakt-normál dobhártya kutyában
(kép: Terri Bonenberger DVM)



2. kép: repedt dobhártya, otitis media, cochlearis promontorium vérzés (kép: Dr.Gyuricza Ákos)

Professzionális segítség otitis externa esetén

Clorexyderm Oto: Kiváló összetételű bakteriosztatikus hatású fültisztító oldat.

Clorexyderm Spot Gel: Fertőtlenítő él bőrgyulladások, valamint Malassesia otitis kezelésére.

Otodine: Tris-EDTA-klórhexidin hatóanyagkombinációt tartalmazó fültisztító készítmény.

